Dentisterie-Vétérinaire
Philippe ROUX

Changement de dents chez le chiot

Tout comme les bébés, les chiots viennent au monde sans dents. L'éruption des dents de lait débute vers la 3ème semaine de vie. La dentition se compose alors de 12 incisives, 4 canines et 12 prémolaires, soit 28 dents.
A partir de 3 mois, les dents permanentes commencent à faire leur apparition. D'abord au niveau des incisives, puis les canines et prémolaires vers 4 mois et enfin les molaires à partir de 5 mois.
On considère que l'éruption de la dentition permanente prend fin à 7 mois. A ce stade la dentition se composera de 12 incisives, 4 canines, 16 prémolaires et 10 molaires, soit 42 dents.

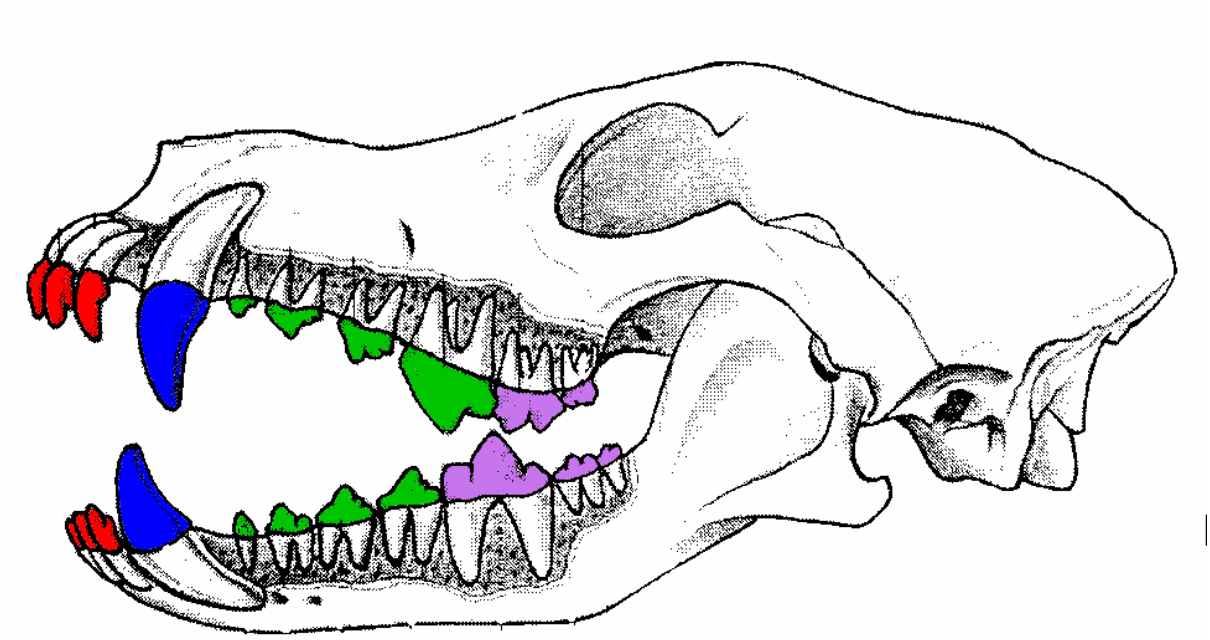

Durant cette période, il est important de contrôler que tout se passe bien. Les problèmes peuvent survenir aussi bien avec les dents de lait qu'avec les dents permanentes. On distingue deux types d'anomalies : celles qui concernent les dents (anomalie dentaire) et celles qui concernent les mâchoires ou l'occlusion (anomalie squelettique).

Il arrive parfois qu'il manque une ou plusieurs dents. Elles peuvent tout simplement être

absentes. L'origine est vraisemblablement génétique ou congénitale. Parfois la dent est présente mais reste coincée dans l'os de la mâchoire. On parle dans ce cas d'une dent impactée.

Le changement de dents est un processus naturel initié par la pression de la dent permanente qui pousse et entraîne la résorption de la racine de la dent de lait. Il arrive parfois que la dent de lait ne tombe pas et on trouve côte à côte les deux générations de dents. Cela concerne plus particulièrement les canines dans les races naines à moyennes. On considère qu'il ne doit jamais y avoir deux générations d'une même dent en même temps et au même endroit. Si tel devait être le cas, il faudrait prendre rendez-vous avec un vétérinaire qui procèdera à l'extraction de la dent de lait.

Les anomalies squelettiques sont presque toujours d'origine génétique et il est fortement déconseillé d'utiliser les sujets atteints pour l'élevage. On distingue le brachygnathisme mandibulaire (la mâchoire inférieure est trop courte par rapport à la mâchoire supérieure) et le prognathisme mandibulaire (la mâchoire inférieure est trop longue par rapport à la mâchoire supérieure). On appelle *malocclusion* toute anomalie de relation des mâchoires entre elles.